

VII. Mezuregionální biooptický seminář

Případ č. 8.

P202/13

Pavel Hurník, Jirka Mačák

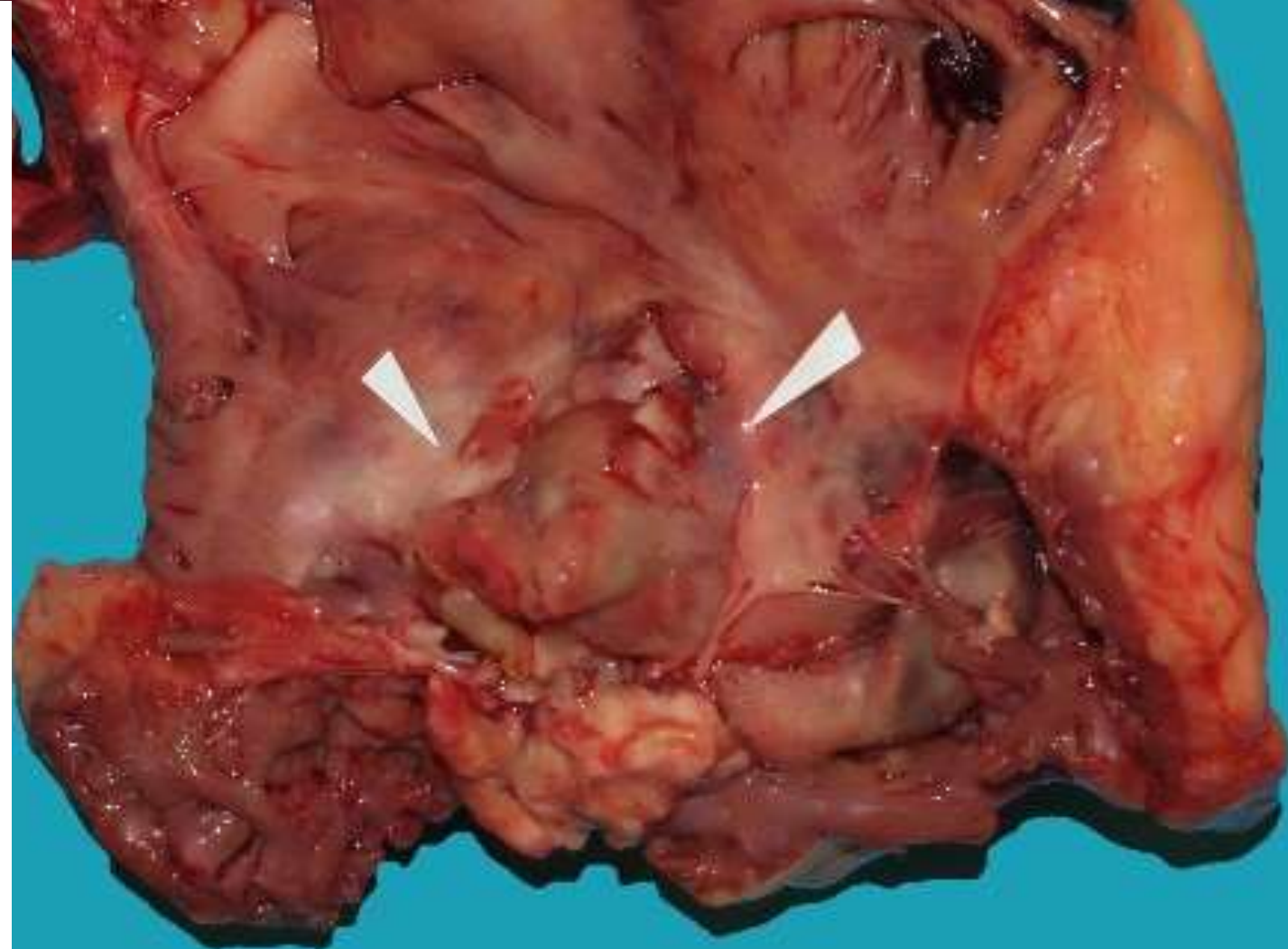
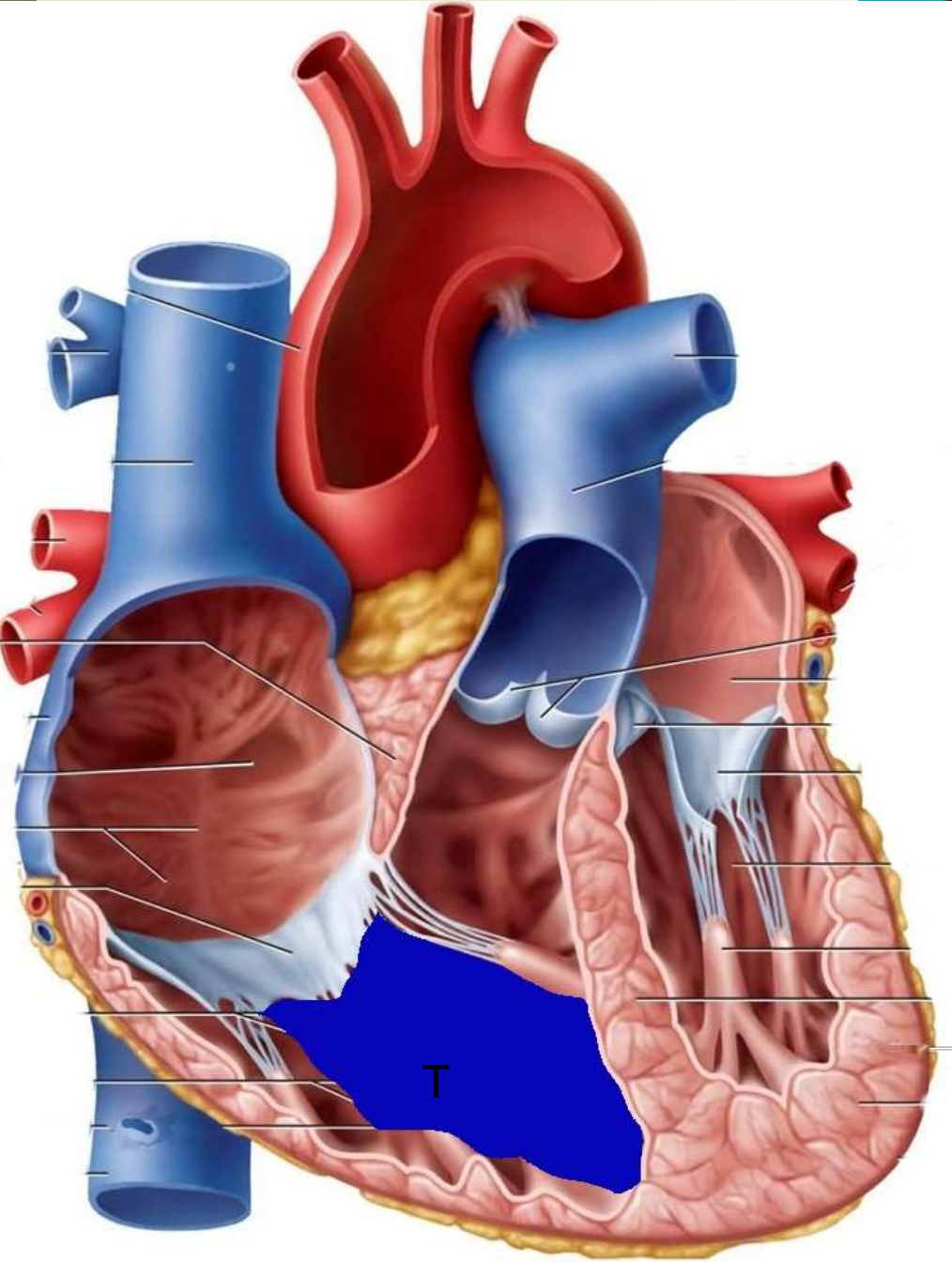
5.2.2014, FN Ostrava, Domov sester



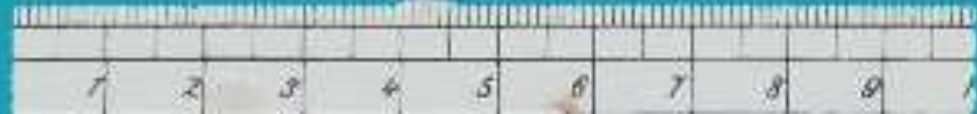
- ▶ 73 letá žena hospitalizovaná v Opavě pro oprese na hrudi a progredující dušnost:
 - kardiomarkery negativní
 - EKG bez ischemických změn
 - CT angiografií vyloučena plicní embolie
 - na CT i sonografii nálezn expanze v pravé komoře.

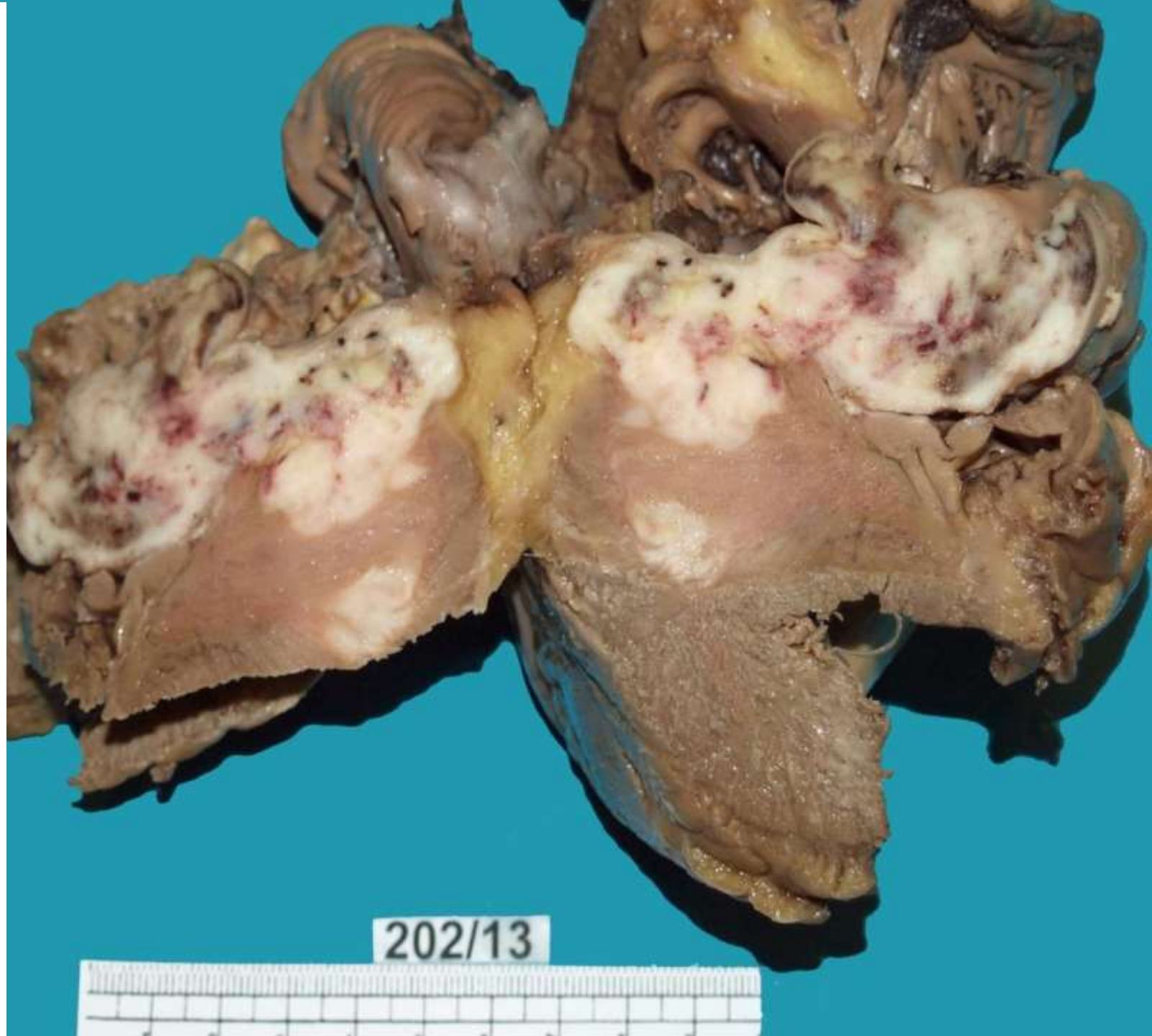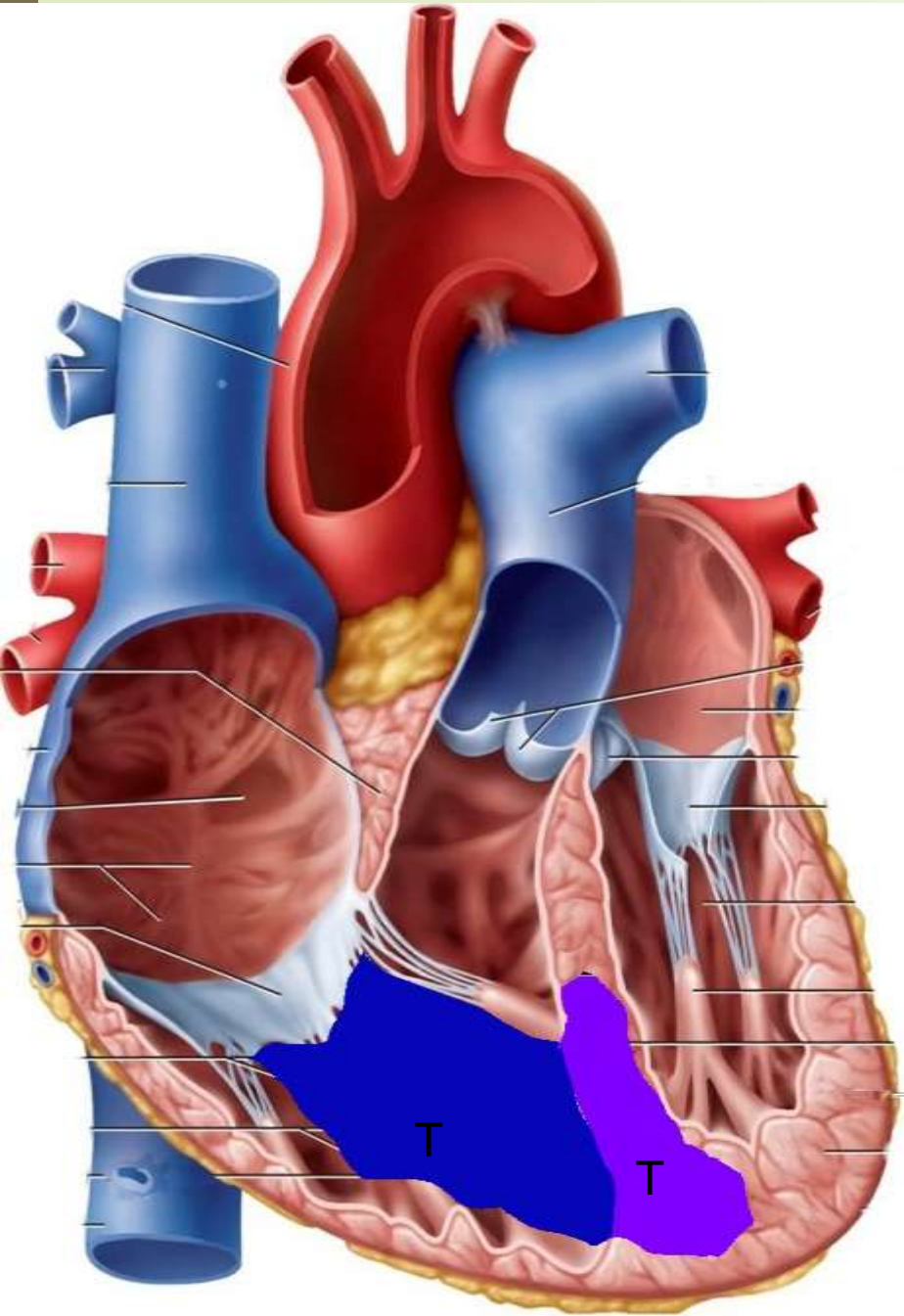
- ▶ Přeložena k došetření do FN Ostrava.

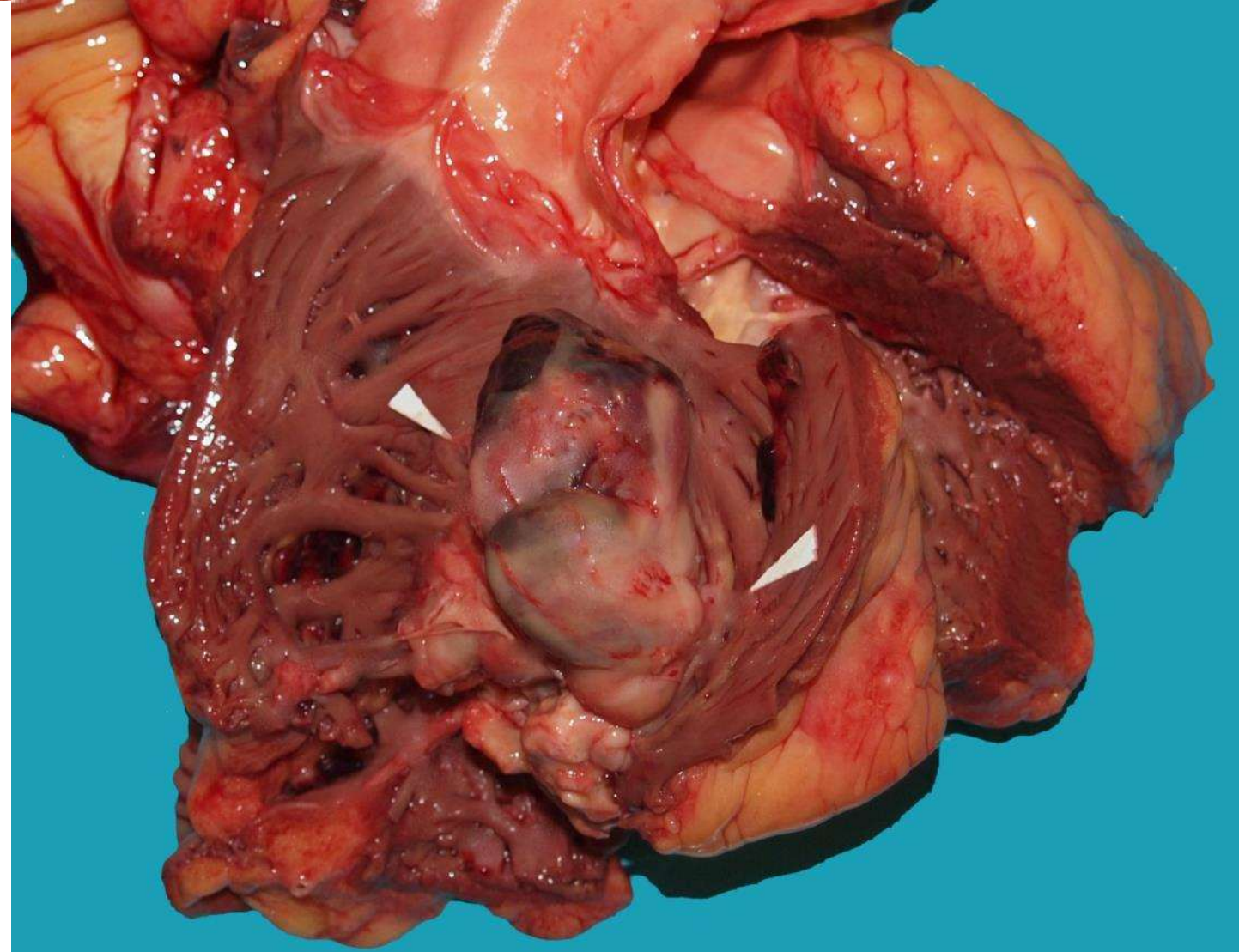
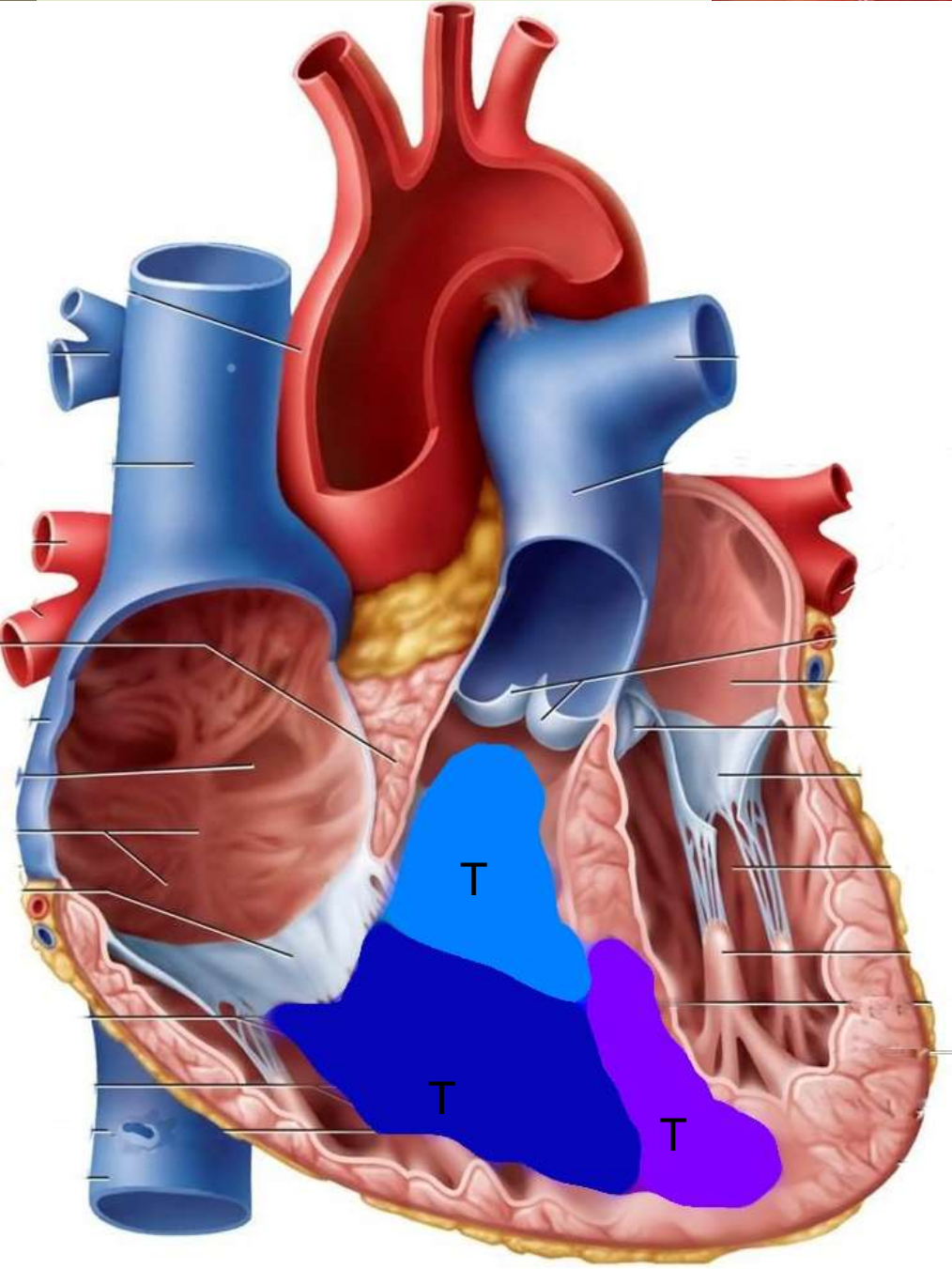
- **Echokardiografie:** Nádor pravé komory vyplňující $\frac{3}{4}$ celé pravé komory.
- **Magnetická rezonance:** Tumorózní ložisko pravé komory s infiltrací septa a bazální stěny od baze trikuspidální chlopně až po conus arteriae pulmonalis.
- **10.7. Endomyokardiální biopsie** tumorózních mas s iatrogenním hemoperikardem a perikardiální punkcí.
- Oběhová nestabilita



202/13







202/13

